

## Desafío diagnóstico junio 2026:

# Enfermedad inflamatoria cutánea

---

Alejandra María González Orellana<sup>1</sup>

<sup>1</sup>Facultad de Ciencias de la Salud, Universidad de San Carlos de Guatemala, Guatemala, Guatemala

**Fecha de envío:** 15/12/2025

**Fecha de aceptación:** 01/03/2026

**Fecha de publicación:** 30/06/2026

**Citación:** González Orellana, A.M. Desafío diagnóstico y terapéutico en enfermedad inflamatoria crónica en el ámbito rural. *Rev. Fac. Med.*, 2026, Junio; 4(1), III Época: 44-47.

**Correo electrónico:** [gonzalezalejandra7516@gmail.com](mailto:gonzalezalejandra7516@gmail.com)

**ISSN:** 2304-5329 | 2304-5353

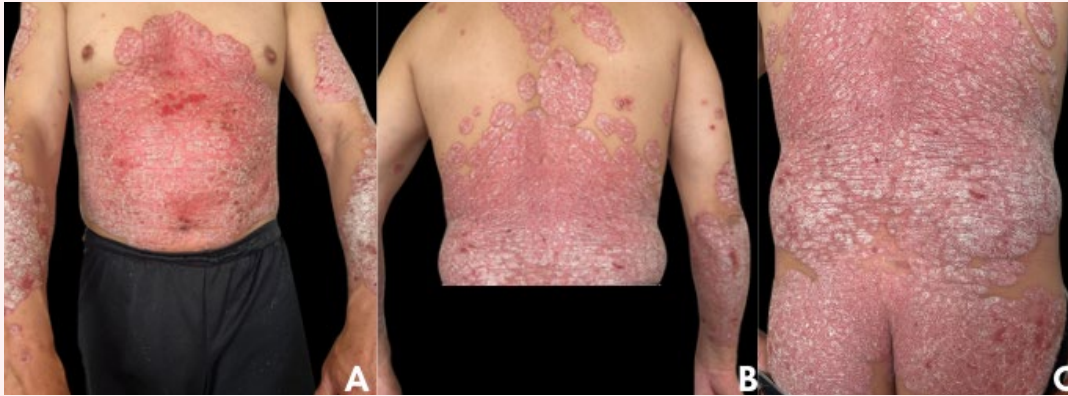
## DESAFÍO DIAGNÓSTICO

Esta nueva sección de la Revista de la Facultad de Medicina tiene como objetivo retar al lector a través de complicados casos clínicos presentados por nuestros autores. Se presenta una breve descripción del paciente con varias imágenes representativas a modo que el lector formule una lista de diagnósticos diferenciales. La resolución del caso será publicada en el número de noviembre de 2026.

## DESCRIPCIÓN CLÍNICA

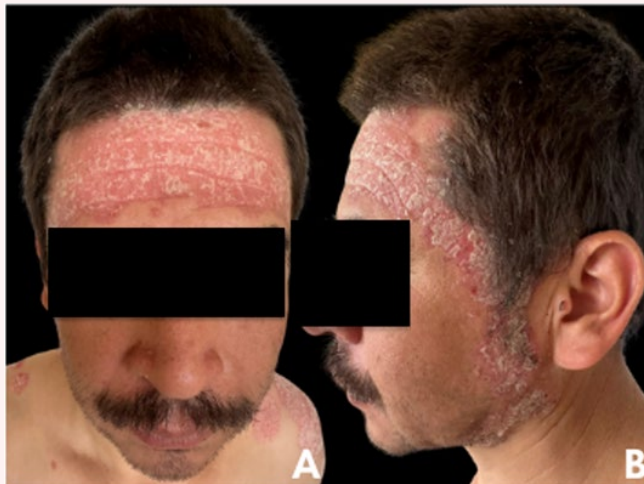Paciente masculino de 43 años, originario y residente de Mataquescuintla, Jalapa. Con antecedente de tabaquismo desde hace 10 años. Consultó por placas eritematoescamosas extensas intensamente pruriginosas, de 25 años de evolución, sin evaluación ni tratamiento previo, con deterioro significativo de la calidad de vida. Ha notado un empeoramiento de sus síntomas desde hace más de 1 año acompañado de dolor articular inflamatorio. Se realiza una evaluación médica general, en la que se determina que la dermatosis afecta a más del 20 % de la superficie corporal. En el examen físico se observa dermatosis diseminada a cabeza, tronco y extremidades superiores e inferiores, con afectación de piel cabelluda y rostro a nivel frontal sobrepasando la línea de implantación del cabello, región retroauricular, tórax posterior, abdomen, región lumbosacra, miembros superiores e inferiores en cara anterior y posterior, caracterizada por placas eritematoescamosas de formas y tamaños variables de 2x3 cm hasta 20x20 cm, de bordes definidos, superficie irregular con presencia de escama gruesa blanquecina y adherente, consistencia indurada, que asienta sobre la piel de aspecto normal, asociado a prurito y de evolución crónica. Los síntomas articulares se describen como dolor e inflamación articular en muñecas, tobillos y articulaciones interfalángicas distales, con rigidez matutina de >1 hora.

**Figura 1.** (A, B, C) Afección en región torácica y abdominal, región dorsal y lumbosacra.



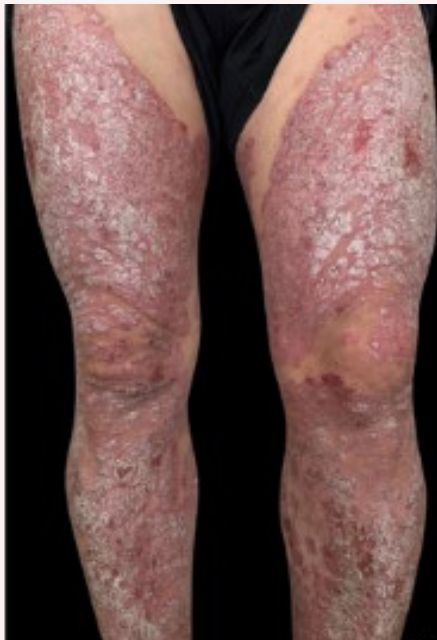**Fuente:** Imágenes del paciente.

**Figura 2.** (A, B) Compromiso facial y de piel cabelluda, con extensión retroauricular.



**Fuente:** Imágenes del paciente.

**Figura 3.** *Compromiso en miembros inferiores, cara anterior con compromiso articular (rodillas y tobillos).*



**Fuente:** Imágenes del paciente.

### **Declaración de consentimiento informado:**

Los autores obtuvieron el consentimiento informado del paciente y/o su representante para la presentación de este caso clínico.

### **Conflicto de intereses:**

No existen conflictos de intereses con terceros. Los autores declaran no tener vínculo alguno con compañías farmacéuticas productoras o comercializadoras. No hubo patrocinio alguno para efectuar el presente estudio.



Copyright © 2026 Alejandra María González Orellana

Esta obra se encuentra protegida por una licencia internacional [Creative Commons 4.0 \(CC BY-NC-SA 4.0\)](https://creativecommons.org/licenses/by-nc-sa/4.0/). Usted es libre de: **Compartir** – copiar y redistribuir el material en cualquier medio o formato. **Adaptar** – remezclar, transformar y construir a partir del material. La licenciente no puede revocar estas libertades en tanto usted siga los términos de la licencia. Bajo los siguientes términos: **Atribución** – Usted debe dar crédito de manera adecuada, brindar un enlace a la licencia, e indicar si se han realizado cambios. Puede hacerlo en cualquier forma razonable, pero no de forma tal que sugiera que usted o su uso tienen el apoyo de la licenciente. **No comercial** – Usted no puede hacer uso del material con propósitos comerciales. **Compartir igual** – Si remezcla, transforma o crea a partir del material, debe distribuir su contribución bajo la misma licencia del original. **No hay restricciones adicionales** – No puede aplicar términos legales ni medidas tecnológicas que restrinjan legalmente a otras a hacer cualquier uso permitido por la licencia. [Texto completo de la licencia](#)