

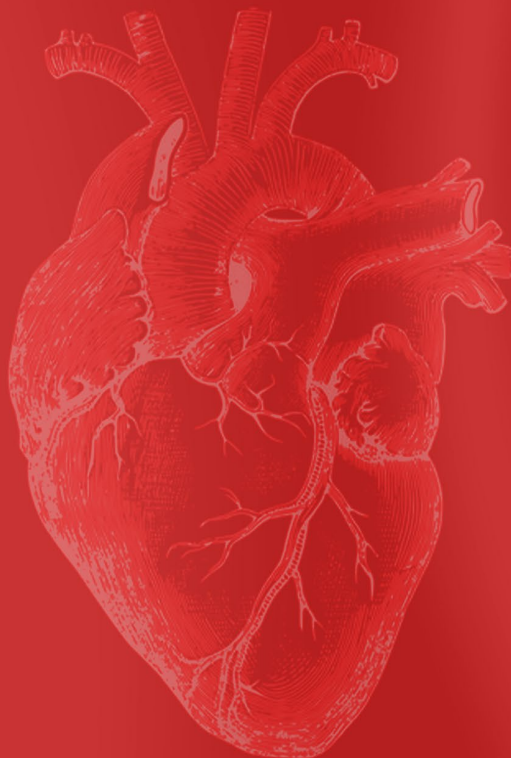
MEDICINA

— UFM —

La brújula moral del médico: la importancia de los principios éticos en la práctica profesional

Tratamiento con plasma fresco en PTT refractario por déficit de ADAMTS-13: Un reporte de caso

Hematoma epidural crónico asintomático: un caso que desafía el principio de Monro-Kellie: Un reporte de caso



VOLUMEN 3

Tercera Época, N.º 2

Julio-Diciembre 2025



ADMINISTRACIÓN Y EDICIÓN

Dr. Federico Antillón

Decano
Facultad de Medicina

Dr. Manuel Ramírez Zea

Director del Departamento de Investigación
Facultad de Medicina

Dr. Jorge Tulio Rodríguez

Editor en Jefe
Revista de la Facultad de Medicina

Dr. Juan Pablo Cobar Ligorria

Editor ejecutivo
Revista de la Facultad de Medicina

Lcda. Regina de De la Vega

Editora asociada
Revista de la Facultad de Medicina

Lcda. Mayra Franke

Editora de redacción y forma
Revista de la Facultad de Medicina

Lic. Diego Díaz

Diseño Gráfico
Departamento de Publicaciones UFM

Ing. Gerson García

Subdirector
UFM Labs

COMITÉ EDITORIAL

Dr. Marco Antonio Peñalongo**Dr. Juan Emmanuel Guevara****Dra. Annabella Alfaro****Dra. Delia K. Porras****Dr. Danilo Torselli****Dr. Carlos R. Cordón**

ÍNDICE

EDITORIAL

- 4** **La brújula moral del médico: la importancia de los principios éticos en la práctica profesional**

REPORTE DE CASOS

- 7** **Tratamiento con plasma fresco en PTT refractario por déficit de ADAMTS-13: Un reporte de caso**
Treatment with fresh frozen plasma in refractory TTP due to ADAMTS-13 deficiency: A Case Report
- 17** **Hematoma epidural crónico asintomático: un caso que desafía el principio de *Monro-Kellie*. Un reporte de caso**
Asymptomatic Chronic Epidural Hematoma: A Case that Challenges the Monro-Kellie Principle. A Case Report

La brújula moral del médico: la importancia de los principios éticos en la práctica profesional

| EDITORIAL |

En la vida de un médico, pocas cosas son tan cruciales como su conocimiento técnico y científico. Sin embargo, más allá de diagnósticos certeros o tratamientos innovadores, lo que define profundamente la calidad de su labor es la solidez de sus principios éticos. La medicina, a diferencia de otras profesiones, se desarrolla en un terreno donde las decisiones no afectan solamente el éxito de un procedimiento, sino la dignidad humana misma, la vida y la muerte de las personas. Por ello, cuando un médico se enfrenta a dilemas en su práctica profesional, necesita una brújula moral bien calibrada que le permita actuar con prudencia, responsabilidad y humanidad.

Ética médica: una tradición milenaria

Desde la antigüedad, la medicina se ha concebido como una profesión inseparable de la ética. El famoso juramento hipocrático, formulado en la Grecia clásica, constituye uno de los primeros códigos que buscaba guiar la conducta del médico. Aunque hoy se han adaptado sus preceptos a los contextos modernos, su espíritu sigue vivo: el médico no debe dañar, debe proteger la vida y debe respetar al ser humano en todas sus dimensiones.

Con el paso del tiempo, el desarrollo de la bioética y de los códigos deontológicos en las asociaciones médicas ha permitido establecer principios universales que orientan la práctica clínica en escenarios cada vez más complejos. Estos principios no son simples abstracciones: sirven de guía en decisiones concretas, desde cómo comunicar un diagnóstico terminal hasta qué hacer ante un paciente que rechaza un tratamiento que podría salvarle la vida.

La necesidad de principios éticos bien fundados

La medicina enfrenta a diario dilemas en los que no existe una única respuesta correcta. Pensemos en algunos ejemplos:

- ¿Es legítimo prolongar la vida de un paciente conectado a respiradores artificiales cuando no existe esperanza de recuperación?
- ¿Cómo actuar cuando un paciente solicita no informar a su familia sobre una enfermedad grave?
- ¿Debe un médico cumplir la voluntad de un paciente que rechaza transfusiones sanguíneas por motivos religiosos, aunque ello suponga un riesgo de muerte?
- ¿Qué hacer cuando una persona solicita ayuda médica para bien morir?

En todas estas situaciones, los principios éticos permiten al médico tomar decisiones que respeten tanto la ciencia como la dignidad del ser humano. No se trata de

improvisar según la emoción del momento, sino de actuar con criterios claros, fundamentados en la tradición médica, en el respeto a los derechos humanos y en la responsabilidad social de la profesión.

Un médico sin principios éticos sólidos corre el riesgo de caer en el pragmatismo o utilitarismo extremo, de someterse ciegamente a intereses económicos o políticos, o de dejarse guiar únicamente por sus preferencias personales. En cambio, un médico con una sólida moral y principios éticos bien cimentados puede afrontar dilemas difíciles con serenidad, argumentar sus decisiones y sostener la confianza que los pacientes depositan en él.

Los principios fundamentales de la ética médica

Existen cuatro principios básicos que han sido ampliamente aceptados en la bioética moderna y que constituyen la base de la práctica clínica responsable. A ellos se suman otros valores complementarios que enriquecen la relación médico-paciente y la práctica profesional.

1. Autonomía

El principio de autonomía reconoce que cada paciente es dueño de su vida y tiene derecho a tomar decisiones informadas sobre su propio cuerpo y salud. El médico debe respetar la voluntad del paciente, incluso si no coincide con lo que considera médicamente más conveniente.

La autonomía implica la práctica del consentimiento informado: el paciente debe recibir información clara, veraz y comprensible sobre su diagnóstico y pronóstico,

tales como los posibles tratamientos, los riesgos y los beneficios, para poder decidir con libertad. Negar este derecho es tratar al paciente como objeto y no como sujeto de su propia existencia.

2. Beneficencia

La beneficencia obliga al médico a actuar siempre en beneficio del paciente, buscando maximizar su bienestar y minimizar el sufrimiento. No basta con evitar el daño; es necesario promover activamente la salud, el alivio del dolor y la calidad de vida.

Este principio guía las acciones del médico no solo en el plano técnico, sino también en la atención humana: acompañar, escuchar y brindar apoyo emocional también son formas de beneficio que contribuyen a la dignidad y bienestar del paciente.

3. No maleficencia

El famoso «primero, no dañar» se recoge en este principio. La no maleficencia establece que el médico debe evitar cualquier intervención que cause un daño innecesario o desproporcionado. Esto implica evaluar cuidadosamente los riesgos de cada procedimiento, considerar los efectos secundarios y abstenerse de prácticas que no aporten un beneficio real al paciente.

En la práctica, este principio ayuda a discernir entre tratamientos fútiles, experimentales sin respaldo suficiente o excesivamente invasivos frente a alternativas más prudentes.

4. Justicia

La justicia en medicina significa tratar a todos los pacientes con equidad, sin

discriminación por edad, género, religión, condición económica o cualquier otra característica. También implica una distribución justa de los recursos sanitarios, especialmente en contextos de escasez.

Un dilema típico relacionado con la justicia es la asignación de órganos para trasplantes: ¿cómo decidir quién recibe primero un corazón o un riñón cuando los candidatos son muchos y los recursos limitados? En estos casos, la ética exige criterios transparentes, objetivos y justos.

Otros valores esenciales en la práctica médica

Además de los cuatro principios básicos, la ética médica se enriquece con otros valores que fortalecen la relación entre médico y paciente:

- **Veracidad:** el deber de comunicar la verdad, incluso cuando sea dolorosa, con sensibilidad y respeto.
- **Confidencialidad:** preservar la privacidad del paciente y proteger la información que comparte, salvo en situaciones donde esté en riesgo la vida de terceros.
- **Responsabilidad profesional:** mantenerse actualizado en conocimientos, reconocer los propios límites y derivar al paciente cuando sea necesario.
- **Compasión y empatía:** recordar que el paciente no es solo un cuerpo enfermo, sino una persona que vive una experiencia de vulnerabilidad.

Ética y medicina en el siglo XXI

Los avances científicos y tecnológicos plantean nuevos dilemas que hacen más urgente

el arraigo de los principios éticos en los médicos. La edición genética, la inteligencia artificial en diagnósticos, la eutanasia, los tratamientos experimentales y el acceso desigual a la salud son solo algunos ejemplos de los retos actuales.

En un mundo donde los sistemas de salud están sometidos a presiones económicas y políticas, el médico debe resistir la tentación de subordinar la dignidad del paciente a intereses ajenos. Solo con principios éticos bien fundados se puede preservar la confianza en la medicina y garantizar que los avances científicos estén al servicio de la humanidad y no al revés.

Conclusión

El ejercicio de la medicina es mucho más que aplicar protocolos o prescribir medicamentos. Es, ante todo, un compromiso ético con la vida y la dignidad de las personas. Los principios de autonomía, beneficencia, no maleficencia y justicia, junto con valores como la veracidad, la confidencialidad y la compasión, constituyen la brújula moral que debe guiar siempre a los médicos en los dilemas que enfrentan en su práctica profesional.

En tiempos de incertidumbre y de constantes cambios tecnológicos, la ética sigue siendo el ancla que impide que la medicina se deshumanice. Un médico que actúa con principios firmes no solo cura cuerpos: también inspira confianza, alivia el dolor y fortalece el pacto social que existe entre la ciencia médica, los médicos, su práctica diaria y la humanidad sufriendo a la que sirven.

Roberto Blum

Director del Centro de Ética David Hume

Tratamiento con plasma fresco en PTT refractario por déficit de ADAMTS-13: Un reporte de caso

 Roger Antonio Sernaque-Mechato,¹  Percy Cruz Gonzales-Morán,²
 Andrea Paola Cruz-Pérez³

¹ Hospital Santa Rosa Pueblo Libre, Lima, Perú

² Seguro Social de Salud EsSalud, Lima, Perú

³ Universidad Anáhuac, Oaxaca, México

Fecha de envío: 22/04/2025

Fecha de aceptación: 07/09/2025

Fecha de publicación: 30/11/2025

Citación: Sernaque-Mechato, R.A., Gonzales-Morán, P.C., Cruz-Pérez, A.P. Tratamiento con plasma fresco en PTT refractario por déficit de ADAMTS-13: Un reporte de caso. *Rev. Fac. Med.*, 2025, Nov.; 3(2), III Época: 7-16.

DOI: 10.37345/23045329.v3i2.163

Correo electrónico: gonzalesmoranpercy@gmail.com

ISSN: 2304-5329 | 2304-5353



RESUMEN

Introducción: La púrpura trombocitopénica trombótica (PTT) es una entidad microangiopática poco común y de gran mortalidad que se caracteriza por la presencia de anemia hemolítica microangiopática, trombocitopenia y compromiso multiorgánico asociado a alteraciones neurológicas, renales y sistémicas. **Objetivo:** El diagnóstico de esta condición supone un desafío, ya que no debe retrasar el tratamiento, el cual debe ser instaurado a la brevedad posible. El gold standard para su diagnóstico, en la actualidad, es la presencia de valores disminuidos de ADAMTS-13 (<10 %). **Observación clínica:** Se presenta el caso de un paciente de sexo masculino de 32 años, previamente sano, con presencia de petequias e ictericia, con pruebas de laboratorio que orientaron al diagnóstico de púrpura trombocitopénica trombótica (anemia hemolítica, trombocitopenia grave y ADAMTS-13 bajo), tuvo poca respuesta con corticoides, se decidió el uso de plasma fresco congelado, el cual resultó efectivo. **Conclusión:** La PTT es una emergencia hematológica de baja incidencia.

Palabras clave: púrpura trombocitopénica trombótica, anemia hemolítica, microangiopatía trombótica, deficiencia de ADAMTS-13

Treatment with fresh frozen plasma in refractory TTP due to ADAMTS-13 deficiency: A Case Report

ABSTRACT

Introduction: Thrombotic thrombocytopenic purpura (TTP) is a rare and highly lethal microangiopathic disorder characterized by microangiopathic hemolytic anemia, thrombocytopenia, and multi-organ involvement associated with neurological, renal, and systemic abnormalities. **Objective:** Diagnosing this condition is challenging, as treatment should not be delayed and must be initiated as soon as possible. The current gold standard for diagnosis is the presence of decreased ADAMTS-13 levels (<10%). **Clinical observation:** We present the case of a previously healthy 32-year-old male patient with petechiae and jaundice. Laboratory tests pointed to a diagnosis of thrombotic thrombocytopenic purpura (hemolytic anemia, severe thrombocytopenia, and low ADAMTS-13). He had a poor response to corticosteroids, and fresh frozen plasma was chosen, which proved effective. **Conclusion:** TTP is a rare hematological emergency.

Keywords: thrombotic thrombocytopenic purpura, hemolytic anemia, thrombotic microangiopathy, ADAMTS-13 deficiency

INTRODUCCIÓN

La púrpura trombocitopénica trombótica (PTT) es una enfermedad rara y potencialmente mortal que forma parte de las microangiopatías trombóticas. Esta condición hematológica es causada por la deficiencia adquirida o congénita de la proteasa ADAMTS-13 que desencadena la formación de microtrombos diseminados en vasos de pequeño calibre, lo cual provoca una trombocitopenia por consumo, hemólisis y daño multiorgánico.⁽¹⁻²⁾ Puede presentarse de forma autoinmune o se desencadena por factores externos como infecciones, traumas, procedimientos quirúrgicos e, incluso, el uso de ciertos medicamentos. La presentación clínica es múltiple, ya que incide en un compromiso multiorgánico, se caracteriza por una péntada (trombocitopenia, anemia hemolítica, alteraciones neurológicas, fiebre y enfermedad renal); sin embargo, no es imprescindible cumplir con todos estos requisitos para dar un diagnóstico de PTT.⁽³⁾ El inicio rápido de tratamiento es crucial, ya que la mortalidad sin intervención médica supera el 90 %.⁽⁵⁾ Ante la sospecha inicial de pacientes que presentan anemia hemolítica microangiopática y trombocitopenia grave, se considera la posibilidad de inicio de plasmaféresis, la cual ha demostrado una reducción de la mortalidad en pacientes con PTT de hasta un 20 %.⁽⁴⁻⁶⁾ Es imprescindible saber que esta patología supone un desafío tanto diagnóstico como terapéutico, lo cual requiere un contexto exigente al momento de tomar decisiones clínicas.⁽⁶⁾ El objetivo de este reporte de caso es describir las manifestaciones clínicas, el diagnóstico y brindar

luzes acerca de los medios terapéuticos relacionados con esta condición.

OBSERVACIÓN CLÍNICA

Paciente varón de 32 años, sin comorbilidades de importancia, salvo un antecedente de colecistectomía laparoscópica dos meses previos al ingreso; ingresó a sala de emergencias por presentar, desde hace cinco días, cansancio y fatiga, agregándose el día del ingreso lesiones dérmicas (petequias) en los miembros inferiores, así como ictericia generalizada a predominio de escleras. Al examen inicial, presentó signos vitales estables. No se observaron déficits neurológicos focales. Al examen físico por sistemas, no se encontraron hallazgos destacables, salvo síntomas neurológicos leves que se manifestaron verbalmente como fatiga, debilidad generalizada sin compromiso motor y escasa sensación de parestesias en los miembros inferiores distales.

Se realizaron exámenes de laboratorio consistentes en un hemograma completo, así como bioquímicas sanguíneas, donde fueron notables una hemoglobina baja de 8.9 gramos/decilitro (g/dl), un recuento de plaquetas de 13 000 por microlitro, un recuento elevado de reticulocitos (6.5 %), deshidrogenasa láctica (LDH) elevada de 510 unidades/litro (U/L) y haptoglobina baja (<10 miligramos/decilitro). La prueba de Coombs directa fue negativa en dos oportunidades. El perfil de coagulación y el panel de coagulación intravascular diseminada (CID) fueron negativos. El examen visual reportó orina de color marrón rojizo oscuro. Debido a la sospecha alta relacionada a los exámenes auxiliares y clínica compatible con la péntada

ya descrita de PTT, se realizó el cálculo de la puntuación PLASMIC (riesgo de deficiencia grave de ADAMTS-13), la cual resultó en 7 puntos, lo cual implica un riesgo alto de deficiencia de esta enzima; por ende, se envía la muestra para análisis de ADAMTS-13; debido a la demora logística de resultados y ante la alta sospecha de PTT, previa reunión de servicio, se decide comenzar terapia empírica

con pulsos de corticoides, debido a que no se cuenta con plasmaféresis de emergencia en el establecimiento; es importante resaltar que, previo a los pulsos de corticoides, se inicia con la exclusión de etiologías infecciosas, lo cual se conoce como desfocalización, donde se evidencia foco infeccioso odontogénico. Se inicia así de inmediato tratamiento dirigido; posteriormente, se analiza

Tabla 1. Resultados de laboratorio posteriores al tratamiento con PFC

Laboratorio	Resultados
Hemograma completo	
Hemoglobina	8.4 g/dl
Plaquetas	9000
Glóbulos blancos	11930
Recuento de reticulocitos	11.05 %
Haptoglobina	<10
Volumen corpuscular medio (VCM)	95 fL
Prueba de Coombs	
Directa	NEGATIVO
Panel metabólico completo	
Urea	34 mg/dl
Creatinina sérica	1.02 mg/dl
Tasa de filtración glomerular (TFG)	96.8 mL/min/1.73 m²
Glucosa en sangre	106
Vitamina B12	213
Panel de coagulación	
Tiempo de protrombina (TP)	15.5 s
Índice internacional normalizado (INR)	1.18
Tiempo de tromboplastina parcial (TTP)	35 s
Perfil hepático	
Bilirrubina total	3.97 mg/d
Bilirrubina directa	0.85
AST	39
ALT	45
Lactato deshidrogenasa (LDH)	602 U/l
PLASMIC score	7
ADAMTS-13	1.73

Fuente: Elaboración propia.

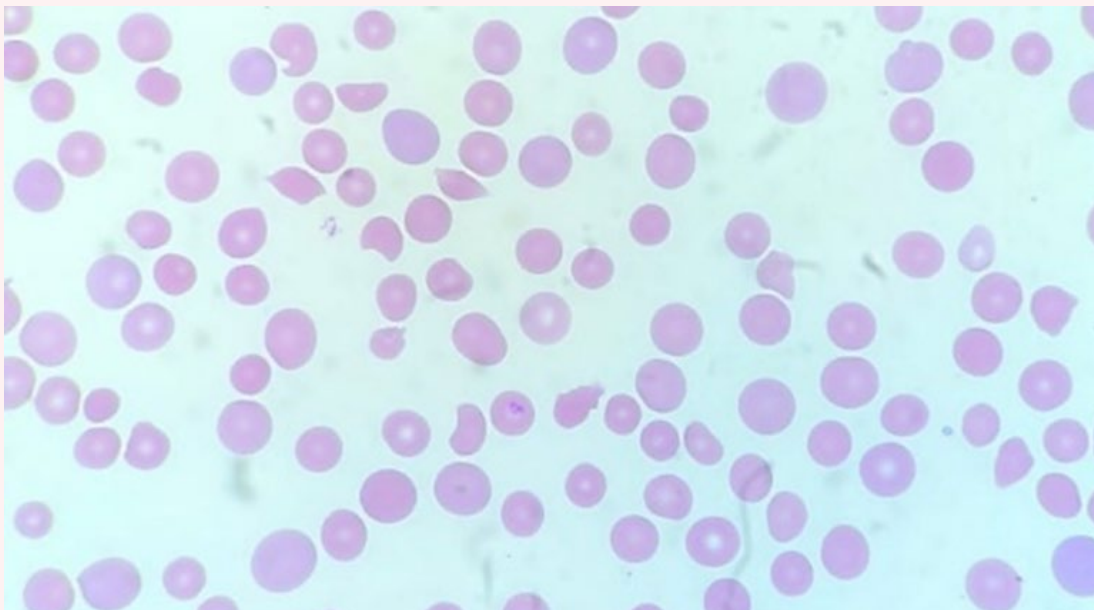
el riesgo-beneficio del inicio pronto de terapéutica individualizada y se decide iniciar pulsos de 40 mg de dexametasona cada 24 horas por 5 días.

A pesar del tratamiento con pulsos de corticoides, las plaquetas siguen en descenso marcado desde el primer día, el proceso febril no presenta cambios y los síntomas clínicos asociados se reportan como crecientes a lo largo de los días; destaca así una refractariedad a dicho tratamiento. Ante la imposibilidad logística de realizar plasmaféresis,

se decide iniciar como último recurso terapéutico el uso de plasma fresco congelado (PFC), 2 paquetes cada 12 horas, a las 24 horas se evidencia, paulatinamente, un aumento de las plaquetas.

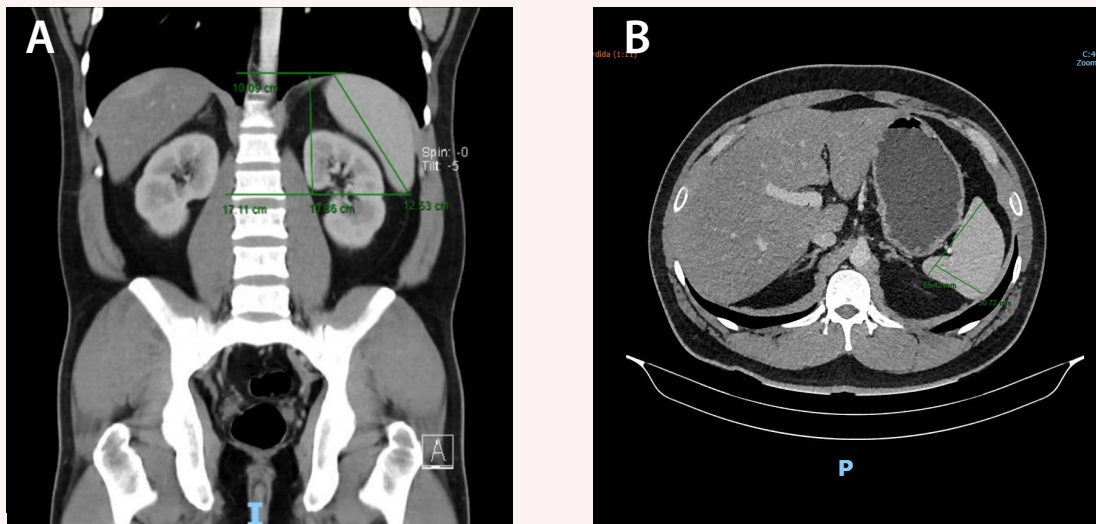
Al paciente se le dio el alta el día 10 posterior al inicio de la terapéutica individualizada, con recuperación completa de sus síntomas, recuento plaquetario y nivel de LDH normales.

Figura 1. *Frotis de sangre periférica que muestra esquistocitos dispersos (tinción de Wright)*



Fuente: Imagen del paciente.

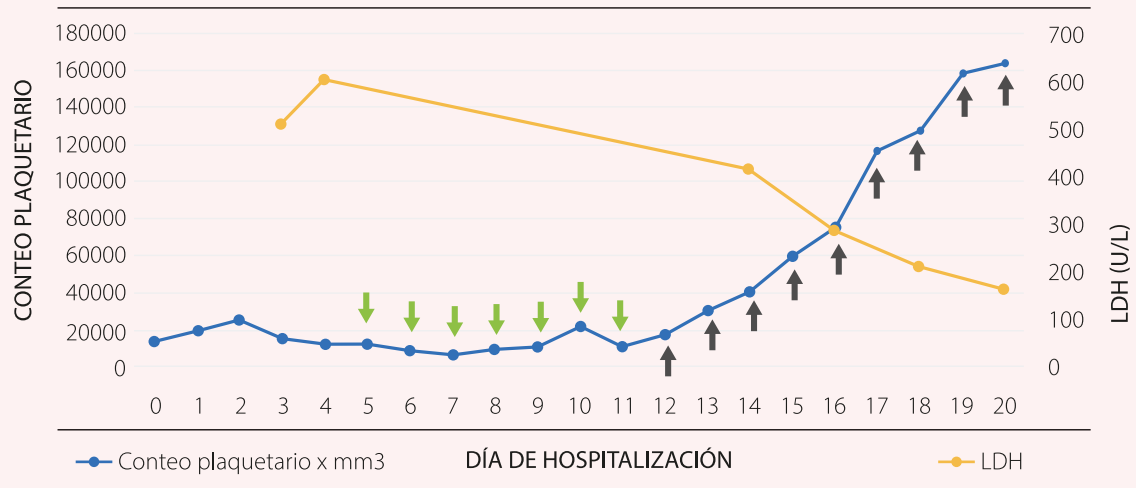
Figura 2. Tomografía computarizada abdominal con contraste



Fuente: Imagen del paciente.

A. Plano coronal. **B.** Plano axial. Hígado de tamaño aumentado, bordes romos, de parénquima homogéneo de densidad disminuida. No se observan alteraciones en vías biliares, estructuras vasculares portales y suprahepáticas. Vesícula biliar: ausente, por correlacionar con antecedentes. Bazo: de tamaño y forma normal, parénquima homogéneo no presenta lesiones focales ni difusa. Hepatomegalia con signos de esteatosis.

Figura 3. Gráfico muestra relación de plaquetas y LDH según día de hospitalización



Flechas verdes. Indican tratamiento con pulsos de corticoides.

Flechas negras. Indican tratamiento con plasma fresco congelado.

Fuente: Elaboración propia.

DIAGNÓSTICO

El resultado de ADAMTS-13 (1.73 %) reportado por el laboratorio confirmó el diagnóstico de PTT.

DISCUSIÓN Y CONCLUSIÓN

En este reporte, se describe un caso de PTT en un hombre de 32 años previamente sano. Esto diverge levemente con informes previos, quienes calculan una incidencia aproximada anual de 5 casos por cada millón de habitantes, con estudios de prevalencia que muestran mayor frecuencia de padecer dicha enfermedad a pacientes quienes presentaban más de un factor de riesgo o comorbilidad antes de desarrollar PTT, así como los pacientes de sexo femenino;⁽⁷⁻⁸⁾ sin embargo, al margen de estudios observacionales, se ha propuesto que el inicio de la PTT puede estar vinculado a un proceso multifacético de desencadenamiento, esto provocado por un proceso inflamatorio que conlleva la liberación del complejo de vWF en la circulación.⁽⁹⁾

Los pacientes con PTT de origen inmunario suelen tener niveles plasmáticos muy bajos de ADAMTS-13, tanto durante los períodos agudos como libres de enfermedad.⁽¹⁰⁾ El reconocimiento rápido de la PTT es crucial para iniciar el tratamiento adecuado. Un problema práctico significativo es la demora en la notificación de los niveles de ADAMTS-13.

El perfil de este paciente y la presentación clínica inicial eran altamente sospechosos de PTT. La PTT adquirida afecta predominantemente a la población joven (edad media de 40 años) y su puntuación PLASMIC inicial fue de 7, lo cual lo colocaba en el grupo de alto riesgo. La refractariedad a esteroides se definió como la ausencia de mejoría

clínica-hematológica a pesar de un curso adecuado de glucocorticoides, esto en contextos clínicos donde la plasmaféresis no pueda realizarse, lo cual resalta así los desafíos de diagnóstico y tratamiento que enfrentan los pacientes con anemia hemolítica y trombocitopenia en entornos con recursos médicos limitados.⁽⁵⁾

Al ingreso, se consideraron como posibles causales para la condición de trombocitopenia con anemia la enfermedad hemolítica microangiopatía trombótica (MAT), lupus eritematoso sistémico (LES), anemia hemolítica autoinmune seronegativa con trombocitopenia (síndrome de EVANS), síndromes autoinflamatorios asociados a la criopirina (CAPS) y coagulación intravascular diseminada (CID). No está claro si existe alguna relación causal con la PTT observada en el paciente, ya que ni la anamnesis ni el estudio del historial clínico recabaron comorbilidades previas.

Es importante señalar que dos criterios principales fueron el inicio de sospecha diagnóstica en este paciente, tanto la trombocitopenia como la anemia hemolítica microangiopática sin explicación alternativa, forman entre sí una díada esencial, mas no patognomónica, para lo cual se necesitarían estudios suficientes para orientar un parámetro clínico, esto ayudaría en sospechar el diagnóstico de PTT e iniciar el tratamiento en entornos mucho más exigentes.

La plasmaféresis es considerada en la actualidad el manejo estándar de esta patología, ya que biológicamente se interpreta como una función de doble de remplazo, consistentes en la eliminación de autoanticuerpos contra ADAMTS-13 y la reposición de proteasas;⁽¹¹⁾ sin embargo, este tipo de

terapia es de acceso limitado en países en desarrollo y, aun así, en los centros en los que se pueda disponer, este debe ser de acceso inmediato y de acción terapéutica pronta; es por ello que se consideró la posibilidad de optar, previos estudios orientados, por la sustitución parcial mediante plasma fresco congelado en estos contextos. No sin hacer un acápite de los avances en terapia biológica como el anti-CD20, rituximab o caplacizumab, que han demostrado una reducción de la mortalidad en eventos trombóticos asociados; sin embargo, su alto costo lo hace aún más difícil en orientar en este tipo de situaciones como la descrita en el presente reporte.⁽¹²⁾

Como conclusiones, se puede destacar que la PTT es una urgencia hematológica con una baja incidencia, pero con una alta tasa de mortalidad si no se trata de manera precoz; el diagnóstico a puertas de urgencia debe ser multifactorial sirviéndonos de escalas como el *PLASMIC score*, sin dejar atrás componentes clínicos orientadores, así como exámenes laboratoriales completos; la refractariedad a corticoides es una respuesta poco alentadora, pero esperable, la cual se debe manejar priorizando la accesibilidad, así como el riesgo-beneficio y la terapia individualizada. Se presenta al plasma fresco congelado como terapia auxiliar que demostró individualmente una respuesta satisfactoria, sin conllevar ello la sustitución de eficacia que implica la plasmaféresis. Se considera que se requieren estudios controlados en poblaciones mayores para poder orientar los tratamientos según contextos específicos.

Conflicto de intereses:

No existen conflictos de intereses con terceros. Los autores declaran no tener vínculo alguno con compañías farmacéuticas productoras o comercializadoras. No hubo patrocinio alguno para efectuar el presente estudio.

REFERENCIAS

- ¹ Papakonstantinou, A., Kalmoukos. P., Mpalaska, A., Koravou, E.-E., Gavriilaki, E. ADAMTS13 in the New Era of TTP. *Int J Mol Sci.* 2024, July; 25(15): 8137. DOI: [10.3390/ijms25158137](https://doi.org/10.3390/ijms25158137)
- ² Bouarich, H., Fernández Rodríguez, M.L., Pérez Del Valle, K., Díaz Crespo, F.J. Microangiopatías trombóticas. *Med - Programa Form Médica Contin Acreditado.* 2023, Junio; 13(82): 4831-4840. <https://doi.org/10.1016/j.med.2023.06.009>
- ³ Scully, M., Hunt, B.J., Benjamin, S., Liesner, R., Rose, P., Peyvandi, F., *et al.* Guidelines on the diagnosis and management of thrombotic thrombocytopenic purpura and other thrombotic microangiopathies. *British Journal of Haematology.* Wiley Online Library. <https://doi.org/10.1111/j.1365-2141.2012.09167.x>
- ⁴ National Heart, Lung, and Blood Institute. Púrpura trombótica trombocitopénica (TTP) . *Transtornos plaquetarios.* 2022, Julio. <https://www.nhlbi.nih.gov/es/salud/purpura-trombotica-trombocitopenica>
- ⁵ Miltiadous, O. Hou, M., Bussel, J.B. Identifying and treating refractory ITP: difficulty in diagnosis and role of combination treatment. *Blood,* 2020, Feb.; 135(7): 472–490. doi: <https://doi.org/10.1182/blood.2019003599>
- ⁶ Stanley, M, Killeen, R.B., Michalski, J.M. Thrombotic Thrombocytopenic Purpura. Updated 2023 Apr 7. In: StatPearls [Internet]. Treasure Island (FL): StatPearls Publishing; 2025, Jan. <https://www.ncbi.nlm.nih.gov/books/NBK430721/>
- ⁷ Du, P., Cristarella, T., Goyer, C., Moride, Y. A Systematic Review of the Epidemiology and Disease Burden of Congenital and Immune-Mediated Thrombotic Thrombocytopenic Purpura. *J Blood Med.* 2024, Aug 15: 363-386. DOI: [10.2147/JBM.S464365](https://doi.org/10.2147/JBM.S464365)
- ⁸ Cataland, S.R., Coppo, P., Scully, M., Lämmle, B. Thrombotic thrombocytopenic purpura: 100 years of research on Moschcowitz syndrome. *Blood.* 2024, Sep 12; 144(11): 1143-1152. DOI: [10.1182/blood.2023022277](https://doi.org/10.1182/blood.2023022277)
- ⁹ Kubo, M., Matsumoto, M. Frontiers in pathophysiology and management of thrombotic thrombocytopenic purpura. *Int J Hematol.* 2023, Mar; 117(3): 331-340. DOI: [10.1007/s12185-023-03552-8](https://doi.org/10.1007/s12185-023-03552-8)
- ¹⁰ Matsumoto, M., Miyakawa, Y., Kokame, K., Ueda, Y., Wada, H., Higasa, S., *et al.* Diagnostic and treatment guidelines for thrombotic thrombocytopenic purpura (TTP) in Japan 2023. *Int J Hematol.* 2023, Nov.; 118(5): 529-546. DOI: [10.1007/s12185-023-03657-0](https://doi.org/10.1007/s12185-023-03657-0)

- ¹¹ Trisolini, S.M., Laganà, A., Capria, S. Immune Thrombotic Thrombocytopenic Purpura: Pathophysiology, Diagnosis, Therapy and Open Issues. *Mediterr J Hematol Infect Dis*. 2024, Jul.; 16(1): e2024060. DOI: [10.4084/MJHID.2024.060](https://doi.org/10.4084/MJHID.2024.060)
- ¹² Lämmle, B. ADAMTS13 recovery in caplacizumab-treated TTP. *Blood*. 2024, May; 143(18): 1785-1786. DOI: [10.1182/blood.2024023862](https://doi.org/10.1182/blood.2024023862)



Copyright © 2025 Roger Antonio Sernaque-Mechato, Percy Cruz Gonzales-Morán, Andrea Paola Cruz-Pérez

Esta obra se encuentra protegida por una licencia internacional [Creative Commons 4.0 \(CC BY-NC-SA 4.0\)](https://creativecommons.org/licenses/by-nc-sa/4.0/). Usted es libre de: **Compartir** – copiar y redistribuir el material en cualquier medio o formato. **Adaptar** – remezclar, transformar y construir a partir del material. La licenciente no puede revocar estas libertades en tanto usted siga los términos de la licencia. Bajo los siguientes términos: **Atribución** – Usted debe dar crédito de manera adecuada, brindar un enlace a la licencia, e indicar si se han realizado cambios. Puede hacerlo en cualquier forma razonable, pero no de forma tal que sugiera que usted o su uso tienen el apoyo de la licenciente. **No comercial** – Usted no puede hacer uso del material con propósitos comerciales. **Compartir igual** – Si remezcla, transforma o crea a partir del material, debe distribuir su contribución bajo la misma licencia del original. **No hay restricciones adicionales** – No puede aplicar términos legales ni medidas tecnológicas que restrinjan legalmente a otras a hacer cualquier uso permitido por la licencia. [Texto completo de la licencia](#)

Hematoma epidural crónico asintomático: un caso que desafía el principio de *Monro-Kellie*. Un reporte de caso

 Isabella Ramírez Moino¹

¹ Hospital General de Accidentes Ceibal, Instituto Guatemalteco de Seguridad Social

Fecha de envío: 03/04/2025

Fecha de aceptación: 07/09/2025

Fecha de publicación: 30/11/2025

Citación: Ramírez Moino, I. Hematoma epidural crónico asintomático: un caso que desafía el principio de *Monro-Kellie*. Un reporte de caso. *Rev. Fac. Med.*, 2025, Nov.; 3(2), III Época: 17-26.

DOI: 10.37345/23045329.v3i2.157

Correo electrónico: isabellaramirezm@ufm.edu

ISSN: 2304-5329 | 2304-5353



RESUMEN

Introducción: El hematoma epidural (HE) es una complicación grave de los traumatismos craneoencefálicos (TCE) caracterizada por la acumulación de sangre entre la duramadre y el cráneo, generalmente debido a la ruptura de la arteria meníngea media. Aunque menos frecuente que los hematomas subdurales, el HE tiene una relevancia clínica por su potencial de causar deterioro neurológico y alta morbilidad. **Objetivo:** Este reporte presenta el caso de un paciente masculino de 21 años con un hematoma epidural crónico asintomático, diagnosticado 14 días después de un accidente de tránsito. **Observación clínica:** A pesar de la severidad de las imágenes radiológicas, el paciente se encontraba hemodinámicamente estable y sin síntomas neurológicos. Tras la tomografía computarizada (TAC), se optó por realizar una craneotomía para drenar el hematoma. **Conclusión:** Este caso ilustra la variabilidad en la presentación clínica de los hematomas epidurales, lo cual resalta la importancia del diagnóstico temprano y del tratamiento adecuado para evitar complicaciones graves como herniación cerebral o hipertensión intracraneal.

Palabras clave: hematoma epidural, trauma craneoencefálico, craneotomía, herniación, *Monro-Kellie*

Asymptomatic Chronic Epidural Hematoma: A Case that Challenges the Monro-Kellie Principle. A Case Report

ABSTRACT

Introduction: Epidural hematoma (EH) is a serious complication of traumatic brain injuries (TBI), characterized by the accumulation of blood between the dura mater and the skull, typically due to the rupture of the middle meningeal artery. Although less frequent than subdural hematomas, EH holds significant clinical relevance due to its potential to cause neurological deterioration and high morbidity. **Objective:** This report details the case of a 21-year-old male patient with an asymptomatic chronic epidural hematoma, diagnosed 14 days after a motor vehicle accident. **Clinical observation:** Despite the severity of the radiological images, the patient was hemodynamically stable and without neurological symptoms. After the computed tomography (CT) scan, a craniotomy was performed to drain the hematoma. **Conclusion:** This case illustrates the clinical variability of epidural hematomas, highlighting the importance of early diagnosis and appropriate treatment to prevent severe complications such as brain herniation or increased intracranial pressure.

Keywords: epidural hematoma, traumatic brain injury, craniotomy, herniation, *Monro-Kellie*

INTRODUCCIÓN

El hematoma epidural (HE) es una condición significativa que ocurre como resultado de un trauma craneoencefálico, se caracteriza por la acumulación de sangre entre la duramadre y el cráneo.⁽¹⁾ Aunque los hematomas epidurales son menos frecuentes que los hematomas subdurales en el contexto de un trauma craneoencefálico (TCE), su relevancia clínica es considerable debido al deterioro neurológico y la alta morbilidad que pueden generar si no se diagnostican ni se tratan adecuadamente.⁽¹⁾

Los hematomas epidurales están relacionados con la ruptura de la arteria meníngea media, son más comunes en los traumatismos de la región temporal, aunque también pueden ocurrir en los lóbulos frontales. Los pacientes afectados suelen experimentar un fenómeno característico denominado «intervalo de lucidez», un período en el cual el estado de conciencia mejora temporalmente después de la pérdida de conciencia causada por el trauma craneoencefálico.^(1,2)

El diagnóstico temprano es crucial, ya que la intervención quirúrgica, como la craneotomía o el drenaje mediante un agujero de trépano, tiene como objetivo el manejo de la presión intracraneal y el drenaje del hematoma, con la finalidad de prevenir daños cerebrales permanentes.^(2,3)

Los HE pueden clasificarse en agudos, subagudos y crónicos, según su tiempo de evolución y sus características clínicas, fisiológicas y patológicas.⁽⁴⁾ En relación con el tratamiento del hematoma epidural, no solo es importante la intervención, sino también el momento adecuado para llevarla a cabo, ya

que este factor es crucial para determinar la resolución del caso y el pronóstico. El retraso en la atención médica puede derivar en complicaciones graves, como herniaciones cerebrales, síndrome de hipertensión intracraneal e isquemia cerebral.⁽⁴⁾

A continuación, se presenta el caso de un paciente de 21 años con un hematoma epidural crónico asintomático, quien no presenta la clínica esperada en relación con su trauma.

OBSERVACIÓN CLÍNICA

Se presenta un paciente masculino de 21 años de edad, originario de Retalhuleu, Guatemala, quien acude a la emergencia del hospital con un antecedente de trauma craneoencefálico de 14 días de evolución. El mecanismo del trauma fue un accidente de tránsito en el que el paciente circulaba en motocicleta, usando casco, cuando sufrió una colisión con un vehículo. Tras el incidente, fue trasladado inicialmente a un centro de salud para recibir atención primaria.

Debido a la disponibilidad limitada de recursos y profesionales especializados en la institución inicial, se gestionó su traslado a un centro de atención terciaria en la ciudad para recibir tratamiento especializado; sin embargo, por diversos factores, el traslado se retrasó 14 días.

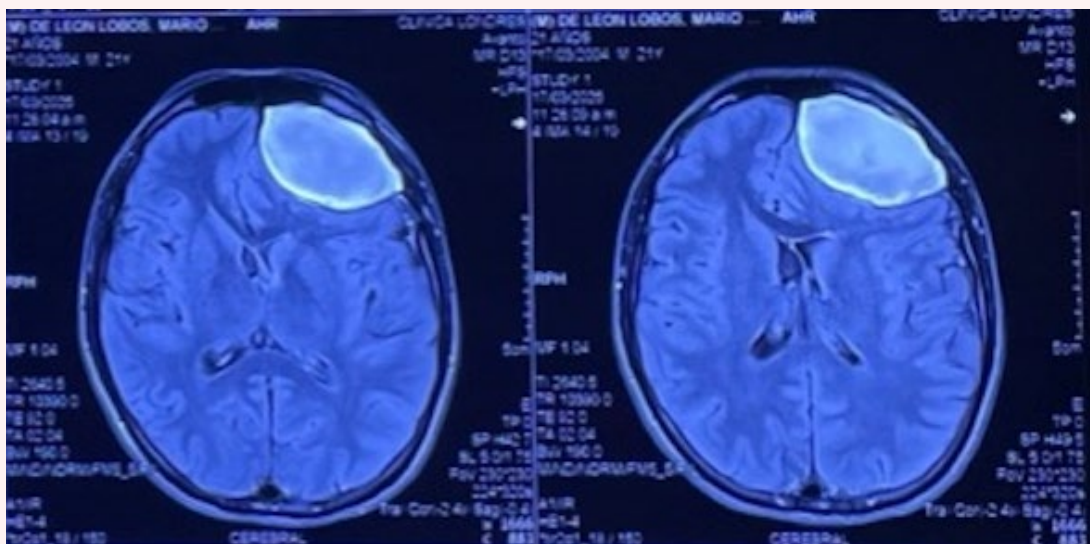
Al examen físico, el paciente se encuentra hemodinámicamente estable, consciente y orientado en espacio, tiempo y persona. Presenta pupilas isocóricas e isorreactivas, sin evidencia de déficit neurológico, no presenta irritación meníngea y con una puntuación en la escala de Glasgow de 15 puntos.

No refiere otros síntomas ni presenta heridas adicionales.

Dado el mecanismo del trauma, se decide realizar una tomografía computarizada de cráneo, la cual evidencia un hematoma epidural frontal izquierdo. En la imagen se observa una colección hiperdensa, con forma biconvexa o lenticular, localizada entre la duramadre y la tabla interna del cráneo. La distribución del sangrado está limitada por las suturas craneales, lo que impide su extensión más allá de estos límites. Además,

se identifica un efecto de masa con compresión del parénquima cerebral adyacente (figura 1). Al evaluar las imágenes, incluso como diagnóstico diferencial, se discutió la posibilidad de que fuese un meningioma, esto debido a la clínica asintomática y el contorno de la distribución de la hemorragia, la cual daba un efecto de masa con desplazamiento de la línea media y la extensión de este da la impresión de signo de la cola dural; este diferencial fue descartado debido al motivo de consulta.

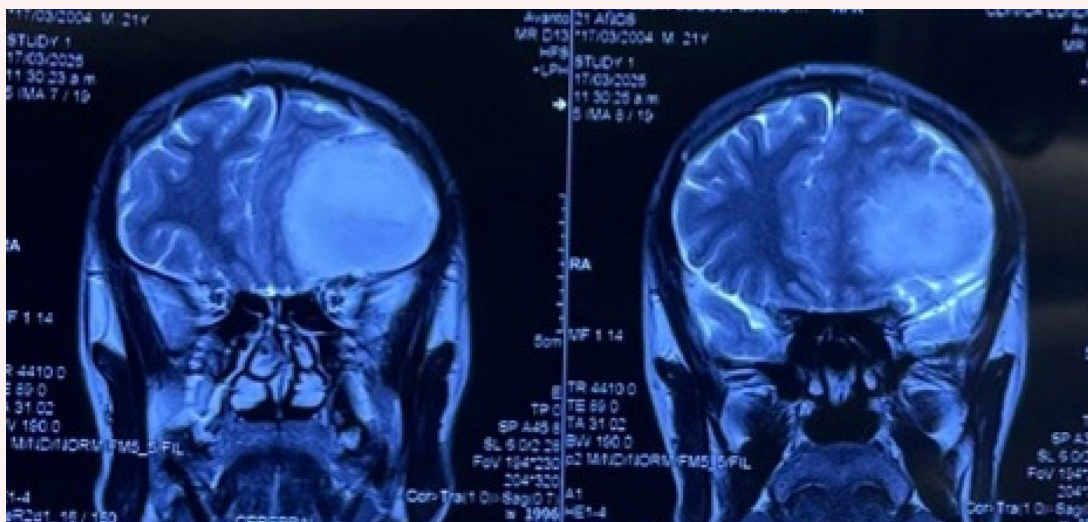
Figura 1. Tomografía axial computarizada, corte axial



Fuente: Imagen propia del paciente.

Se observa una colección hiperdensa entre el cráneo y la dura madre en el lóbulo frontal izquierdo de forma biconvexa. El efecto en masa realiza un desplazamiento de la línea media y una leve compresión del asta frontal del ventrículo lateral.

Figura 2. Tomografía axial computarizada, corte coronal



Fuente: Imagen propia del paciente.

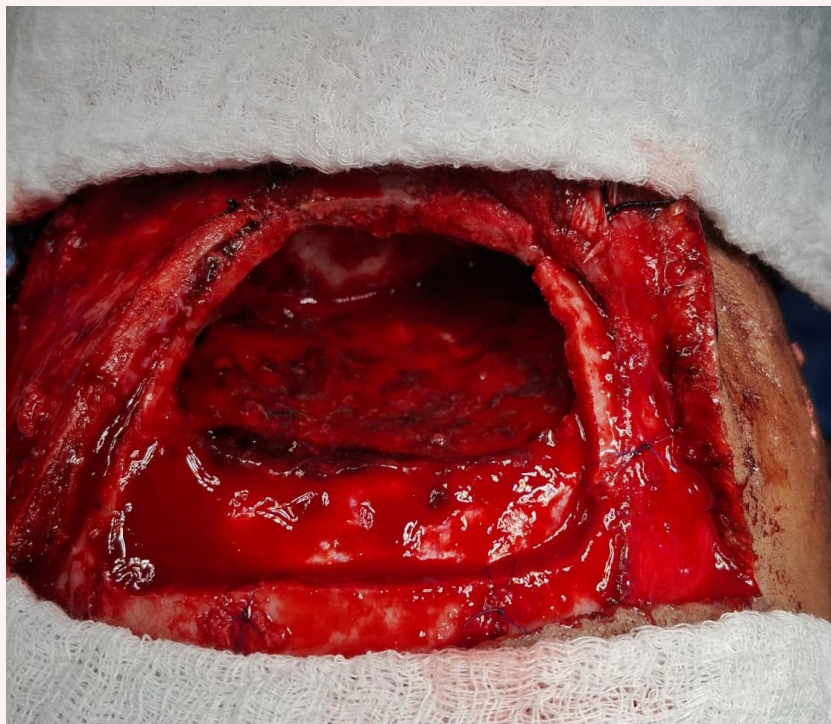
Se observa el hematoma sobre la cara orbitaria del hueso frontal y el desplazamiento de la línea media debido a su tamaño, 35 cc.

Ante los hallazgos del estudio, se decide llevar al paciente a sala de operaciones para realizar una craneotomía frontal izquierda con drenaje del hematoma epidural, colocación de puntos de Dandy y sistema de drenaje Jackson-Pratt.

Mediante una incisión coronal izquierda, abarcando cuero cabelludo y galea aponeurótica, se utiliza un trépano y se ejecuta la craneotomía con sierra de corte lateral. Al retirar el colgajo óseo, se evidencia un hematoma epidural frontal izquierdo de aproximadamente 35 cc, el cual es drenado mediante irrigación y succión.

Se realiza hemostasia y se colocan puntos de Dandy con Neurolon 4-0 en el borde de la craneotomía. Posteriormente, el colgajo óseo es fijado con puntos de paracaídas utilizando Vicryl 2-0. Se coloca un drenaje Jackson-Pratt por contraincisión, fijado con bota romana y seda 1-0. Finalmente, se realiza el cierre por planos: aponeurosis con Vicryl 2-0, tejido celular subcutáneo con Vicryl 2-0 y piel con grapas.

Figura 3. Exposición del parénquima cerebral luego del drenaje del hematoma epidural



Fuente: Imagen propia del paciente.

Se observa el campo quirúrgico de la craneotomía frontal izquierda con el retiro del colgajo óseo, las meninges presentan exposición directa y compresión visible del parénquima cerebral. Se identifica el límite superior óseo de la cavidad orbitaria.

DISCUSIÓN

En este reporte de caso, se tiene la oportunidad de evaluar discordancia clínico-radiológica. El paciente se encuentra hemodinámicamente estable y asintomático, a pesar de presentar un hematoma de 35 cc que presiona el lóbulo frontal e, incluso, provoca desplazamiento de la línea media. Debido a la cronología de 14 días, este podría categorizarse como un hematoma crónico.

La evolución clínica de un hematoma epidural varía dependiendo del tiempo transcurrido desde el trauma. Se considera agudo durante las primeras 24 horas, subagudo entre 2 y 4 días, y crónico entre 7 y 20 días. La probabilidad de complicaciones en estos casos ocurre en un 11 %.^(1,5)

Este caso subraya el desafío clínico al que se enfrenta el personal médico: a pesar de las imágenes radiológicas severas, la estabilidad hemodinámica del paciente y

la ausencia de síntomas neurológicos plantean preguntas importantes sobre el tratamiento y la intervención. Aunque la literatura generalmente asocia hematomas epidurales con deterioro neurológico cuando el volumen y desplazamiento son significativos, este caso demuestra que algunos pacientes pueden mantener una compensación intracraneal adecuada, desafiando las expectativas basadas en la fisiopatología del principio de *Monro-Kellie*.

El principio de *Monro-Kellie* es fundamental para comprender la fisiopatología del cerebro dentro del cráneo, especialmente en el contexto de condiciones como el hematoma epidural.⁽⁶⁾ Este principio establece que el volumen intracraneal es fijo debido a la rigidez del cráneo, y está compuesto por tres componentes: el tejido cerebral, el líquido cefalorraquídeo y la sangre. Si el volumen de uno de estos componentes aumenta, el sistema compensatorio de los otros componentes debe disminuir para mantener una presión intracraneal estable.^(6,7)

Sin embargo, como muestran los resultados de este caso, no todas las situaciones se ajustan a la norma establecida por *Monro-Kellie*. La capacidad compensatoria del cerebro puede variar, y factores como la localización del hematoma, el tiempo de formación y la respuesta individual de cada paciente pueden influir en la presentación clínica, como se evidenció en este caso. Aunque el principio se aplica generalmente, no siempre resulta en los mismos resultados clínicos esperados.

Los hematomas epidurales son colecciones de sangre que se acumulan entre la duramadre y el cráneo, generalmente debido a la ruptura de la arteria menínea

media.⁽¹⁾ El aumento del volumen sanguíneo dentro del cráneo por la acumulación del hematoma genera una expansión del espacio intracraneal, lo que puede alterar la presión intracraneal (PIC).⁽⁸⁾ Sin embargo, la capacidad de compensación tiene límites. Si el hematoma sigue creciendo sin un tratamiento adecuado, el volumen de los otros componentes se ve comprometido, lo que puede llevar a un aumento de la PIC, reduciendo el flujo sanguíneo cerebral y comprometiendo la oxigenación de los tejidos cerebrales.^(8,9)

Un aumento significativo de la PIC puede ocasionar herniación cerebral, forzando la migración de una parte del cerebro hacia otro espacio intracraneal, o comprimir el tronco encefálico, lo que puede resultar en una disfunción de los centros vitales de control, como la respiración, el ritmo cardíaco y la consciencia.⁽⁹⁻¹¹⁾ Cualquiera de estas complicaciones puede llevar a daño neurológico irreversible e, incluso, a la muerte.⁽¹²⁾ La comprensión de este principio es esencial para la toma de decisiones y la intervención temprana en casos de trauma craneoencefálico.

De manera inexplicable, el paciente no presentó ninguno de estos hallazgos, lo que genera una discordancia entre la clínica y los hallazgos radiológicos. Este caso pone en evidencia la necesidad de futuras investigaciones que exploren las variaciones individuales en la respuesta del cerebro a la acumulación de sangre, para ayudar a establecer protocolos más específicos y personalizados para el manejo de hematomas epidurales, en especial en casos atípicos como este.

CONCLUSIÓN

El hematoma epidural es una complicación grave y potencialmente mortal de los traumatismos craneoencefálicos. Su diagnóstico temprano y tratamiento adecuado son cruciales para evitar secuelas graves, y la variabilidad clínica de su presentación, como se observa en este caso, resalta la importancia de un manejo individualizado.

Conflicto de intereses:

No existen conflictos de intereses con terceros. Los autores declaran no tener vínculo alguno con compañías farmacéuticas productoras o comercializadoras. No hubo patrocinio alguno para efectuar el presente estudio.

REFERENCIAS

- ¹ Shahlaie, K., Menon, D.K., Hawryluk, G.W.J. Clinical pathophysiology of traumatic brain injury. In: Winn, H.R., editor. *Youmans and Winn Neurological Surgery*. 7th ed. Philadelphia: Elsevier; 2020. p. 2968-2982.e7. <https://www.clinicalkey.com/#/browse/book/3-s2.0-C20181002760>
- ² Nag, D.S., Sahu, S., Swain, A., Kant, S. Intracranial pressure monitoring: gold standard and recent innovations. *World J Clin Cases*. 2019, Jul. 6; 7(13): 1535-1553. DOI: [10.12998/wjcc.v7.i13.1535](https://doi.org/10.12998/wjcc.v7.i13.1535)
- ³ Pinto, V.L., Adeyinka A. Increased intracranial pressure. 2023, Jul. 31. In: *StatPearls* [Internet]. Treasure Island (FL): StatPearls Publishing. 2025, Jan. <https://www.ncbi.nlm.nih.gov/books/NBK482423/>
- ⁴ Wang, R., Yang, D.-X., Ding, J., Guo, Y., Ding, W.-H., Tian, H.-L., Yuan, F. Classification, risk factors, and outcomes of patients with progressive hemorrhagic injury after traumatic brain injury. *BMC Neurol*. 2023, Feb. 13; 23(1): 68. DOI: [10.1186/s12883-023-03112-x](https://doi.org/10.1186/s12883-023-03112-x)
- ⁵ Aromatario, M., Torsello, A., D'Errico, S., Bertozzi, G., Sessa, F., Cipolloni, L., Baldari, B. Traumatic epidural and subdural hematoma: epidemiology, outcome, and dating. *Medicina (Kaunas)*. 2021, Feb. 1; 57(2): 125. DOI: [10.3390/medicina57020125](https://doi.org/10.3390/medicina57020125)
- ⁶ Benson, J.C., Madhavan, A.A., Cutsforth-Gregory, J.K., Johnson, D.R., Carr, C.M. The Monroe-Kellie doctrine: a review and call for revision. *AJNR Am J Neuroradiol*. 2023, Jan.; 44(1): 2-6. DOI: [10.3174/ajnr.A7721](https://doi.org/10.3174/ajnr.A7721)
- ⁷ Kim, D.J., Czosnyka, Z., Kasprowicz, M., Smielewski, P., Baledent, O., Guerguerian, A.M., et.al. Continuous monitoring of the Monroe-Kellie doctrine: is it possible? *J Neurotrauma*. 2012, May 1; 29(7): 1354-1363. DOI: [10.1089/neu.2011.2018](https://doi.org/10.1089/neu.2011.2018)
- ⁸ Nortvig, M.J., Poulsen, F.R., Pedersen, C.B., Andersen, M.S. [Intracranial pressure and non-invasive pressure modalities]. *Ugeskr Laeger*. 2021 Aug 23; 183(34): V03210288. <https://pubmed.ncbi.nlm.nih.gov/34477083/>
- ⁹ Munakomi, S., Das, J.M. Brain herniation. 2023, Aug 13. In: *StatPearls* [Internet]. Treasure Island (FL): StatPearls Publishing; 2025 Jan. <https://www.ncbi.nlm.nih.gov/books/NBK537024/>
- ¹⁰ Sahuquillo, J., Dennis, J.A. Decompressive craniectomy for the treatment of high intracranial pressure in closed traumatic brain injury. *Cochrane Database Syst Rev*. 2019, Dec. 31; 12(12): CD003983. DOI: [10.1002/14651858.CD003983.pub3](https://doi.org/10.1002/14651858.CD003983.pub3)
- ¹¹ Hasanpour, M., Elyassirad, D., Gheiji, B., Vatanparast, M., Keykhosravi, E., Shafiei, M., et.al. Predicting Epidural Hematoma Expansion in Traumatic Brain Injury: A Machine Learning Approach.

Neuroradiol J. 2025, Apr.; 38(2): 200-206.

DOI: [10.1177/19714009241303052](https://doi.org/10.1177/19714009241303052).

- ¹² Güçlü, D.G., Öztürk, O., Çırak, M., Can, H., Ünal, T.C., Dolaş, İ., *et al.* A series of post-traumatic midline epidural hematoma and review of the literature. *Ulus Travma Acil Cerrahi Derg.* 2022, Jun.; 28(6): 805-811. DOI: [10.14744/tjtes.2020.28182](https://doi.org/10.14744/tjtes.2020.28182).



Copyright © 2025 Isabella Ramírez Moino

Esta obra se encuentra protegida por una licencia internacional [Creative Commons 4.0 \(CC BY-NC-SA 4.0\)](https://creativecommons.org/licenses/by-nc-sa/4.0/). Usted es libre de: **Compartir** – copiar y redistribuir el material en cualquier medio o formato. **Adaptar** – remezclar, transformar y construir a partir del material. La licenciente no puede revocar estas libertades en tanto usted siga los términos de la licencia. Bajo los siguientes términos: **Atribución** – Usted debe dar crédito de manera adecuada, brindar un enlace a la licencia, e indicar si se han realizado cambios. Puede hacerlo en cualquier forma razonable, pero no de forma tal que sugiera que usted o su uso tienen el apoyo de la licenciente. **No comercial** – Usted no puede hacer uso del material con propósitos comerciales. **Compartir igual** – Si remezcla, transforma o crea a partir del material, debe distribuir su contribución bajo la misma licencia del original. **No hay restricciones adicionales** – No puede aplicar términos legales ni medidas tecnológicas que restrinjan legalmente a otras a hacer cualquier uso permitido por la licencia. [Texto completo de la licencia](https://creativecommons.org/licenses/by-nc-sa/4.0/)

